

Ankunft des Tierarztes mit dem Röntgenmobil auf dem Pferdehof.

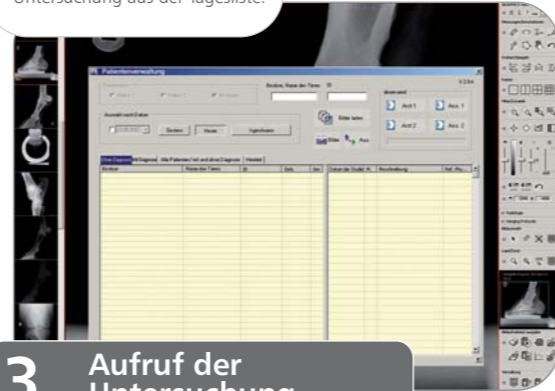


1. Ankunft des Röntgenmobils



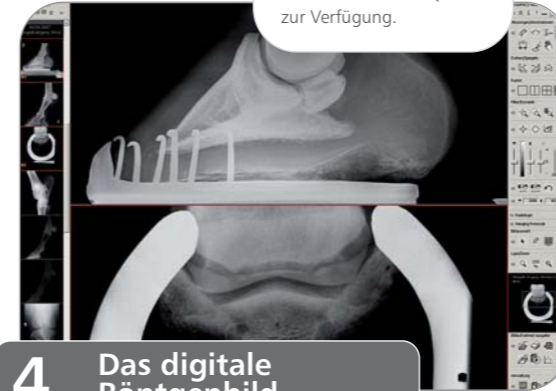2. Röntgen des Pferdes

Aufruf der zu bearbeitenden Untersuchung aus der Tagesliste.



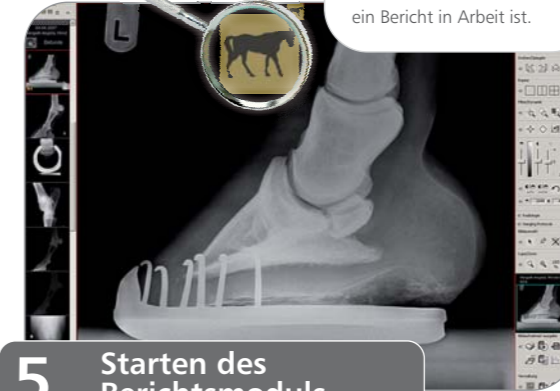3. Aufruf der Untersuchung

Die Röntgenaufnahmen stehen in höchster Qualität zur Verfügung.



4. Das digitale Röntgenbild

Dieses Symbol erscheint, wenn für eine Untersuchung ein Bericht in Arbeit ist.



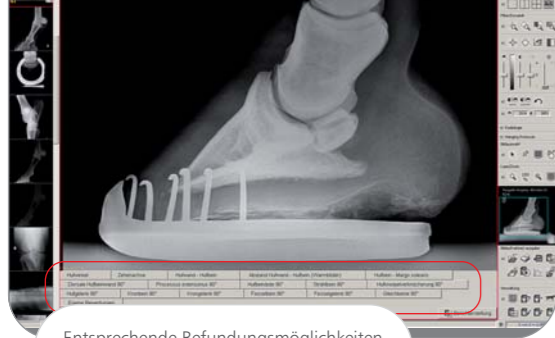5. Starten des Berichtsmoduls



6. Zuweisen der Projektion

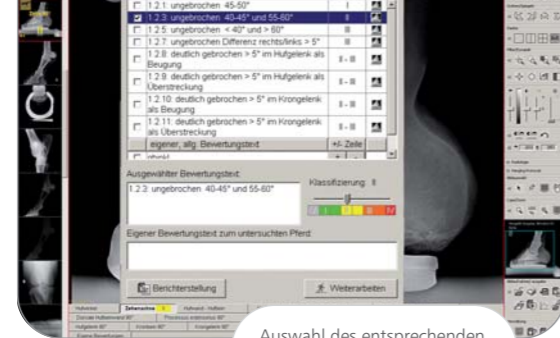Beispiel einer Kaufuntersuchung

7. Einblenden der Befundmöglichkeiten



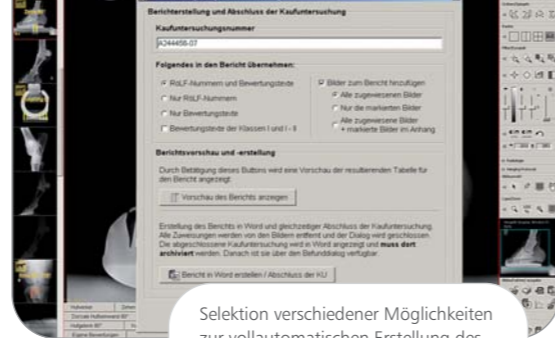
Entsprechende Befundmöglichkeiten werden automatisch eingeblendet.

8. Befundung/Bewertung



Auswahl des entsprechenden Befundes und ggf. Hinzufügen eigener Hinweise.

9. Berichterstellung



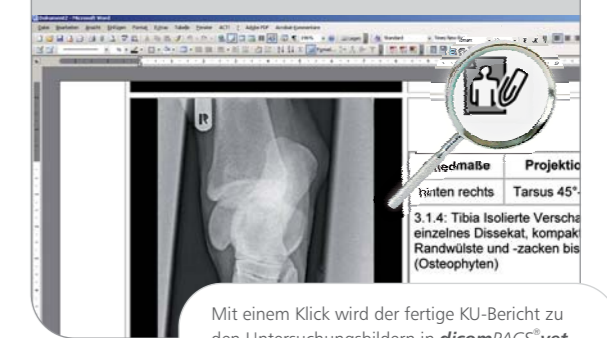Selektion verschiedener Möglichkeiten zur vollautomatischen Erstellung des Berichtes in Word, wahlweise auch mit integrierten Bildern.

10. Fertiger Bericht

Tibia Isolierte Verschattung einzelnes Dissekat, kompakte Randwülste und -zacken bis 2 mm (Osteophyten) krallenförmige Deformierung deutlich; mittelgradig bis vollständig;



11. Bericht an die Untersuchung anhängen



Mit einem Klick wird der fertige KU-Bericht zu den Untersuchungsbildern in **dicomPACS[®]vet** gespeichert und kann dort jederzeit im Original wieder aufgerufen werden.