



Pferdeklinik Stuthof Musterstadt, Musterstraße 123, 12345 Musterstadt

---

## Operationsbericht

(ambulante Arthroskopie)

23.01.2003

---

Phantasia, Horse geb. am 01.11.2006  
Besitzer: Mustermann, Max

Operateur: Dr. G. Mustermann  
Anästhesie: Berta Muster

### Diagnose:

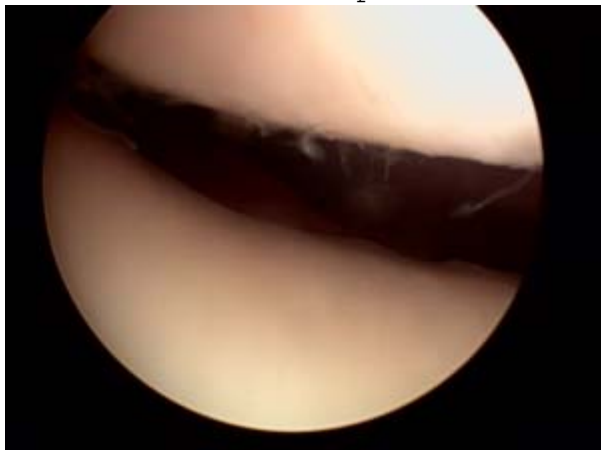
Reizsynovitis rechtes Knie. Chondromalazie Grad 1 bis 2.  
Innenmeniskushinterhornläsion.

Operation: Ambulante Arthroskopie rechtes Knie 23.1.2003  
Lokale Synovektomie. Glätten einzelner Knorpelfransen. Teilresektion  
Innenmeniskus Hinterhorn.

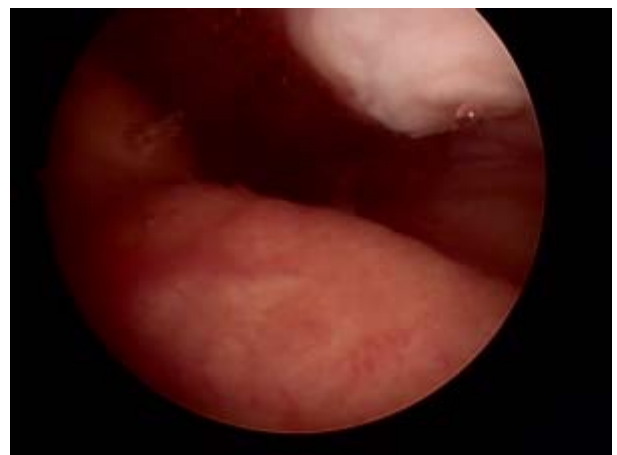
Ungestörte LMN. Oberschenkelblutleere.

### **Oberer Rezessus und femoropatellares Gelenk:**

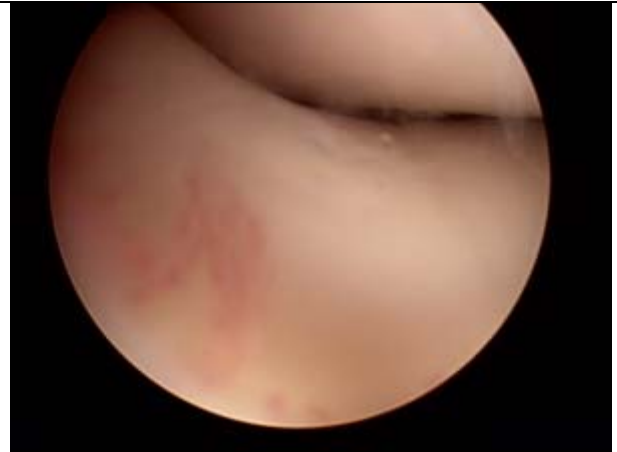
Reizsynovitis suprapatellar. Lokale  
Synovektomie. Weitgehend glatter  
Knorpel femoropatellar und  
retropatellar. Chondromalazie Grad 1.  
Glätten einzelner Knorpelfransen.



Retropatellar



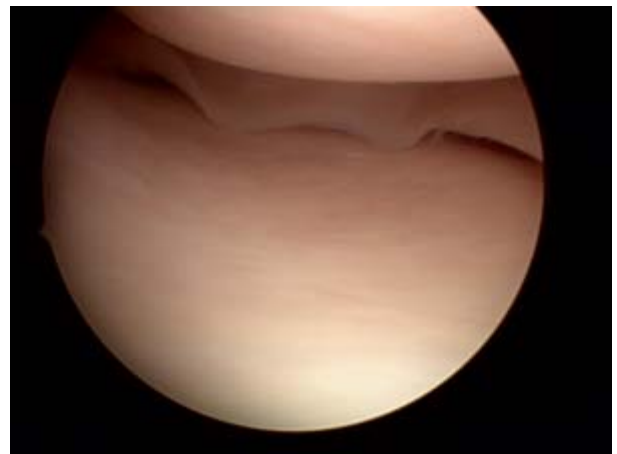
Reizsynovitis suprapatellar



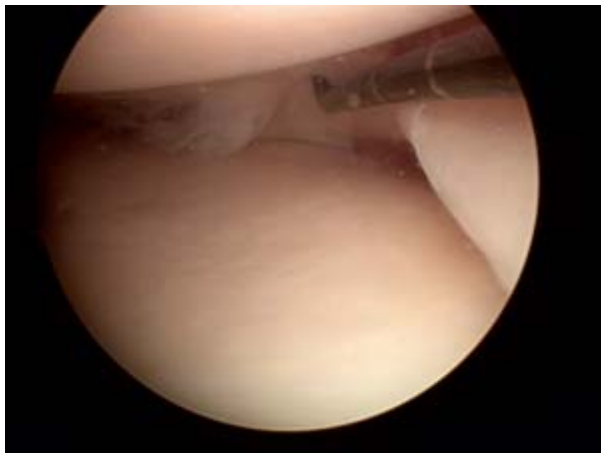
Femoropatellar

**Mediales Kompartiment:**

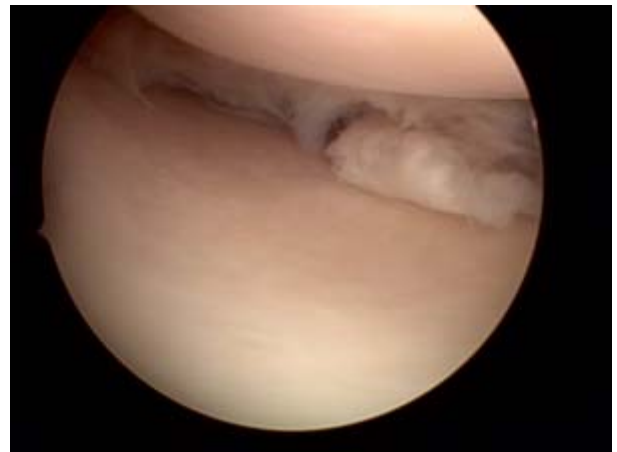
Mediale geringe Knorpelalteration.  
Chondromalazie Grad 1 bis 2. Glätten  
einzelner Knorpelfransen. Komplexe  
degenerative Läsion am  
Innenmeniskushinterhorn. Horizontale  
Rissbildungen. Teilresektion  
Innenmeniskus dorsal. Histologie.  
Glätten der Basis.



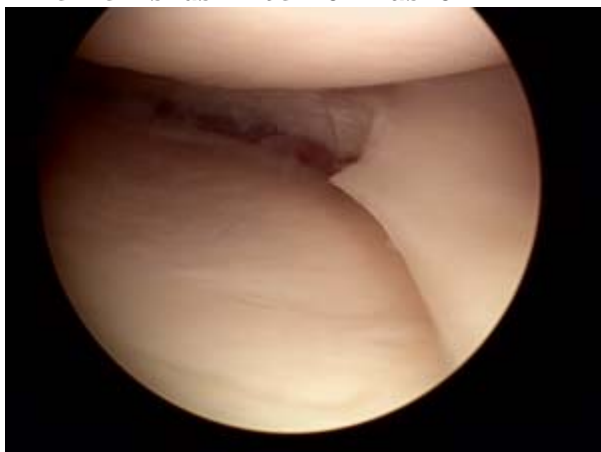
medial



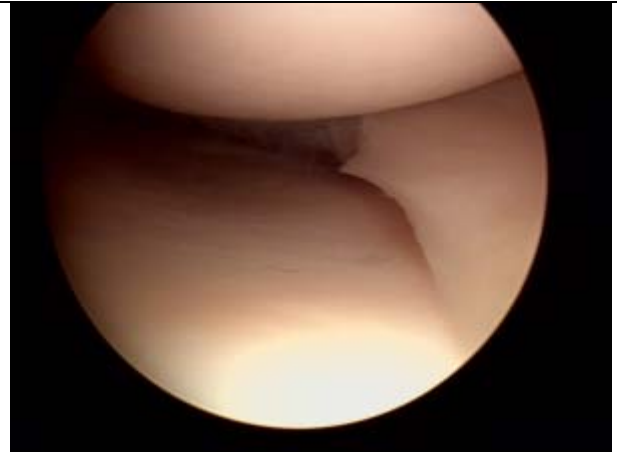Innenmeniskushinterhornläsion



Innenmeniskushinterhornläsion



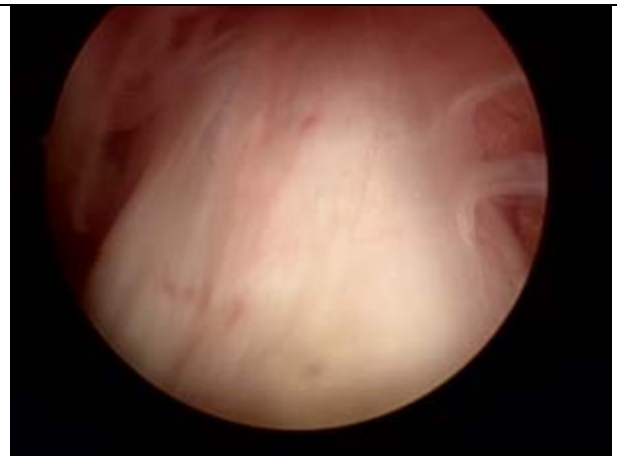
Teilresektion Innenmeniskus



Teilresektion Innenmeniskus

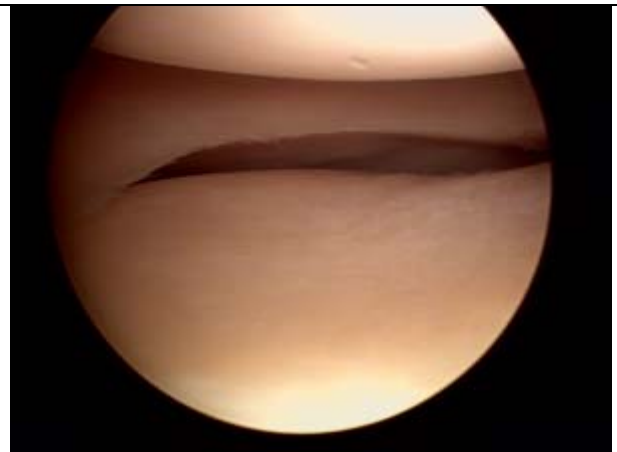
**Fossa intercondylica:**

Regelrechter Verlauf vorderes und hinteres Kreuzband. Die Kreuzbänder sind stabil.



**Laterales Kompartiment:**

Glatter Knorpel femoral und tibial.  
Intakter Außenmeniskus.



Spülen und Absaugen des Gelenks. Lokalanästhesie der Portale und des Gelenks zur postop. Analgesie. Stericlip Verschluss der Portale. Steriler Wundverband. Kompressionsverband.

Dr. Mustermann